DEPARTAMETO DE POLICIA DE CESAR AREA DE SANIDAD CESAR

FORMATO UNICO DE AUTORIZACIONES

MBRE DEL E	
DECES	
CODIGO	
62	ET/322

FECHA			GRADO	APELLIDOS Y NOMBRES DEL USUARIO	
DIA	MES	AÑO			
8	11	2019		BOHORQUEZ LOPEZ MARIA EUGENIA	
TIPO FUNCIONARIO			CARNET N.	EDAD	DIRECCION IPS
BN			49.741.046	AÑOS	CARRERA 17 A NO16-17
Nº DE CONTRATO			UNIDAD PRESTADORA DEL SERVICIO		
23-7-20060-2019			IMAGEN RADIOLOGICA Y DIAGNOSTICA S.A S		
TEL			SERVICIO SOLICITADO		
			AUTORIZACION DE :		
5891005			XEROMAMOGRAFIA BILATERAL		
3175170295					
			ORDEN VALIDA POR 60 DIAS		
VALOR TOTAL			Sujeto de auditoria		
			VALOR EN LETRAS		

MEDICO DE REFERENCIA	SELLO AUTORIZADO	FIRMA USUARIO
Hugo Alberto Martinez P. Médico Cirujano - Reg. 00320 Unilibre - C.C. 77.[illegible]882 Auditor Médico	AREA DE SANIDAD CESAR AUTORIZADO	Maria Bohorquez 49.741046

IMAGEN RADIOLOGICA DIAGNOSTICA S.A.S.

824006480
DIR : Cra 17A No. 16-17 Valledupar - Cesar
PBX : (57) 5 589 10 05 Email: info@irdsas.com

ORIGINAL
Fecha : 14/11/2019
Hora : 03:04 p.m.

Vence en 30 Días

CLIENTE DEPARTAMENTO DE POLICIA DEL CESAR

FACTURA DE VENTA FVC 740935

NIT 800140623 **Contrato:** 0229
14 nov 2019 03:07 p.m.
DIRECCIÓN CL 14 15 78 **Código IPS** 200010077901 **Plan** 0229

Paciente 49741046 MARIA EUGENIA BOHORQUEZ LOPEZ Tipo: Cédula_Ciudadanía **Ingreso** 889065
Régimen Contributivo **Sexo** Femenino **Edad** 53 Años \ 7 Meses \ 3 Días **F. Nac.** 11/04/1966
Dirección cs **Teléfono** 310 718 8477 **Estrato** GENERAL
Autorización ET322 **Fec Ingreso** 14/11/2019 **Facturador** 1065844219 - ANDRES FELIPE OROZCO ZAMBRANO

CÓDIGO	NOMBRE	CANT	VR UNIT	AJUSTE	VR PAC	VR ENT
	PROCEDIMIENTOS DE DIAGNOSTICOS					
876802	XEROMAMOGRAFIA O MAMOGRAFIA, BILATERALMédico : 42494762 - MAYRA TERESA VENCE DE LUQUEZ	1,00	$ 62.135,00	$ 0,00	$ 0,00	$ 62.135,00

VALOR SUBTOTAL DE SERVICIOS PRESTADOS	
VALOR CUOTA DE RECUPERACION	$ 0,00
VALOR ANTICIPO	$ 0,00
VALOR CUOTA DE RECUPERACION RESPONSABILIDAD DEL USUARIO	
VALOR DESCUENTO	
VALOR TOTAL ORDEN DE SERVICIO	$ 62.135,00

TOTAL: SESENTA Y DOS MIL CIENTO TREINTA Y CINCO PESOS CON CERO CTVS M/Cte.

REPRESENTANTE LEGAL

ACEPTADA

MINISTERIO DE DEFENSA NACIONAL
POLICIA NACIONAL

CC49741046 **CAGEN**
Documento de Identificación
BOHORQUEZ LOPEZ
Apellidos
MARIA EUGENIA
Nombres
CONYUGE
Parentesco con Titular
PERMANENTE **CC73134716**
Fecha de vencimiento Titular
AGENTE(P)
Grado del Titular

REPUBLICA DE COLOMBIA
IDENTIFICACION PERSONAL
CEDULA DE CIUDADANIA

NUMERO **49.741.046**
BOHORQUEZ LOPEZ
APELLIDOS
MARIA EUGENIA
NOMBRES

FIRMA

11-ABR-1966 **304717394**
Fecha de nacimiento Número de carné
O+ **F**
GS.Rh Sexo
SANIDAD

INDICE DERECHO

FECHA DE NACIMIENTO **11-ABR-1966**
CARTAGENA
(BOLIVAR)
LUGAR DE NACIMIENTO
1.56 **O+** **F**
ESTATURA G.S. RH SEXO
09-DIC-1985 VALLEDUPAR
FECHA Y LUGAR DE EXPEDICION

REGISTRADOR NACIONAL
CARLOS ARIEL SÁNCHEZ TORRES

INDICE DERECHO

A-1200100-00132365-F-0049741046-20081130 0007196952A 1 7800009232

IMAGEN RADIOLOGICA DIAGNOSTICA S.A.S.	FICHA DE DATOS CLINICOS	VERSION: 04
		VIGENCIA: 28/03/14

MAMOGRAFIA

Fecha: 14-11-19

DATOS PERSONALES		
Nombre del paciente:	MA EUGENIA PORTILLA	
Nº Identificación:	49741046	Edad: 53

DATOS CLINICOS				
Motivo del presente estudio				
Control	SI ____		NO ____	
Sensación de Masa	SI ___	NO ___	Mama Der.____	Mama Izq.____
Dolor	SI ___	NO ___	Mama Der.____	Mama Izq.____
Secreción por el pezón	SI ___	NO ___	Mama Der.____	Mama Izq.____
Estudio pre-quirúrgico	SI ___	NO ___	Mama Der.____	Mama Izq.____
Antecedentes de Cáncer de Mama en la Familia		SI ____	NO X	
En caso Afirmativo	Abuela____	Madre____	Hermana____	Tía ____
Antecedentes Quirúrgicos	SI ____	NO X		
En caso Afirmativo señale la Causa				
Estética ____ Quistes ____ Biopsia ____ Otras Masas _____				
Conoce el resultado de la Patología Biopsia practicada? SI ____ NO ____ Cual?				
Está recibiendo Terapia Hormonal?		SI ____	NO ____	
En caso Afirmativo desde Cuando?				

Paciente con estudios anteriores?: SI [X] NO [ ]

Técnico: Señalar el sitio de cicatrices o de masas palpables.

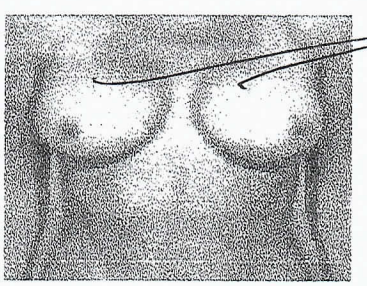

Diligenciado por:_____

IMAGEN RADIOLÓGICA DIAGNÓSTICA S.A.S.

FECHA: 14 DE NOVIEMBRE DE 2019.

NOMBRE : MARIA EUGENIA BOHORQUEZ LOPEZ.
IDENTIF : 49741046.
EDAD : 53 AÑOS.
ESTUDIO : MAMOGRAFIA BILATERAL.
ORDENADOR : DEPARTAMENTO DE POLICIA DEL CESAR

Mamas de mediano tamaño de aspecto fibroglandular y moderado tejido lipomatoso.
Calcificación puntiforme de mama izquierda de aspecto radiológico benigno.
No se visualizó acúmulo microcalcificación sospechosa de malignidad, ni imagen espiculada ni distorsiva al momento del estudio.
Ganglio axilar derecho con hilio graso conservado.
Piel, tejido celular subcutáneo y areola sin alteraciones.
Se realizó estudio comparativo con respecto al 13 de febrero de 2018, sin sufrir cambios significativos.

CONCLUSIÓN:

- BI-RADS 2.
- Estudio mamográfico dentro de los límites normales benigno.
- Calcificación puntiforme de mama izquierda de aspecto radiológico benigno.

RECOMENDACIÓN: Se sugiere estudio mamográfico anual.

Atentamente;

DR. INGRID DALLANA AVILEZ GONZALEZ.
Medico Radiólogo.
R.M. 20564-04..
FF.

POLICIA NACIONAL

DIRECCIÓN DE SANIDAD
ORDEN DE SERVICIO DE IMAGENES
ESPAB VALLEDUPAR

No Orden
1910009620
Fecha de Impresión
2019/10/08 15:53:54

Paciente : CC 49741046 MARIA EUGENIA BOHORQUEZ LOPE **No. Historia :** 49741046 PF 00
Tipo de Plan : EPS
Plan : PLAN INTEGRAL DE ATENCION **Tipo Vinculación :** BENEFICIARIO **Categoría :** A
Fecha de Evolución : 2019/10/08 **Edad :** 53 A?os **Sexo :** Femenino
Ubicación Sin Asignacisn de Cama **Ámbito :** Ambulatorio

Servicio Solicitado

Catastrofica	Codigo	Prestación	Cantidad	Prioridad
NO	876802	XEROMAMOGRAFIA O MAMOGRAFIA, BILATERAL	1	NORMAL

	Código	Descripción
Impresión Diagnóstica	N601	MASTOPATIA QUISTICA DIFUSA

Datos Clinicos de Importancia --------
Datos Relevantes de Laboratorio e Imágenes Diagnósticas Previas

Estudio de: (Parte del Cuerpo)
Estudio de: (Parte del Cuerpo)
Requiere Equipo Portatil NO **Requiere Ecografo Portatil** NO **Requiere Intensificador/Fluoroscopio** NO

Antecedentes
Observaciones
ORDENADO

FLOREZ RADA JUAN MIGUEL

Firma:

C:\IPS\Reportes\rptpatol.rpt